Aus der inneren Abteilung des städt. Krankenhauses zu Augsburg.
(Oberarzt Dr. L. R. Müller.)

Ueber einen Fall von traumatischer Zerstörung des untersten Lumbal- und oberen Sakralmarkes.

Inaugural-Dissertation

zur

Erlangung der Doktorwürde

in der

gesamten Medizin

verfasst und einer

Hohen medizinischen Fakultät

der

Kgl. Bayer. Ludwig-Maximilians-Universität zu München

vorgelegt von

Kurt Sauerwald,
Assistenzarzt aus Berlin.

München 1912.
Kgl. Hof- und Universitäts-Buchdruckerei von Dr. C. Wolf & Sohn.

Digitized by the Internet Archive
in 2026

https://archive.org/details/IA41548303_0101

Aus der inneren Abteilung des städt. Krankenhauses zu Augsburg.
(Oberarzt Dr. L. R. Müller.)

Ueber einen Fall von traumatischer Zerstörung des untersten Lumbal- und oberen Sakralmarkes.

Inaugural-Dissertation

zur

Erlangung der Doktorwürde

in der

gesamten Medizin

verfasst und einer

Hohen medizinischen Fakultät

der

Kgl. Bayer. Ludwig-Maximilians-Universität zu München

vorgelegt von

Kurt Sauerwald,
Assistenzarzt aus Berlin.

München 1912.
Kgl. Hof- und Universitäts-Buchdruckerei von Dr. C. Wolf & Sohn

Gedruckt mit Genehmigung der medizin. Fakultät in München.

Dekan:	Referent:
Prof. Dr. v. Gruber.	*Prof. Dr. v. Müller.*

Einleitung.

Erkrankungen des untersten Rückenmarksabschnittes und der Cauda equina sind in der Literatur so zahlreich beschrieben, dass es fast müssig erscheinen möchte, ihnen noch einen weiteren Fall hinzuzufügen. Und doch hat hier jeder Fall das Recht auf Publikation, der dazu beiträgt, in die Funktionen des Rückenmarks weiteren Einblick zu geben; es gleicht hier jeder Krankheitsfall einem physiologischen Experiment.

Nur in wenigen Fällen war es bisher möglich, eine genaue Krankengeschichte durch Autopsie und mikroskopische Untersuchung abzuschliessen. Es dürfte daher berechtigt sein, über folgenden Fall zu berichten.

Krankengeschichte.

Der Maurer Schw. Th. — er stammt aus gesunder Familie und war bisher nie ernstlich krank — verunglückte am 27. IX. 1899 bei einem Bau. Ein Gerüst, auf dem er gerade beschäftigt war, löste sich von der Mauer los. Schw. fiel zwei Stockwerke herab und schlug auf ziemlich harten Sandboden mit dem Gesäss auf. Obwohl nicht bewusstlos, konnte er sich nach dem Sturz nicht mehr selbst erheben. Er verspürte heftige Schmerzen im Kreuz, im linken Fuss und Unterschenkel. Zunächst wurde er in die Erlanger Chirurgische Klinik transportiert.

Dort wurde festgestellt, dass Patient an verschiedenen Stellen des Körpers Abschürfungen aufwies. Er lag auf der

linken Seite, die rechte Hand presste er auf die bei tieferem Einatmen stark schmerzende Lendenwirbelsäule. Objektiv war weder am Rücken noch an der Lendengegend etwas Abnormes zu erkennen. Die Dornfortsätze der Lendenwirbel waren etwas druckempfindlich, noch mehr die Gegend der rechten Articulatio sacroiliaca; seitliche Kompression des Beckens machte ebenfalls Schmerzen.

Beide Beine waren im Hüft- und Kniegelenk etwas abgebeugt, konnten aktiv nicht weiter gebeugt werden. Der Oberschenkel fiel nach passiver Beugung schlaff herab, beide Füsse konnten aktiv nicht bewegt werden.

Am 13. X. 99 wurde Patient zur weiteren Behandlung in die Medizinische Klinik verlegt. Dort konnte folgender Befund erhoben werden.

Kräftig gebauter Mann mit guter Muskulatur und geringem Fettpolster. Die Untersuchung der Gehirnnerven, der Brust- und Bauchorgane und der oberen Extremitäten zeigt nichts Krankhaftes.

Beiderseits sind die Inguinaldrüsen vergrössert. Der rechte Nebenhoden ist geschwollen und druckempfindlich, ebenso der Samenstrang. Aus der Harnröhre träufelt eitriger Ausfluss. Urin kann spontan nicht entleert werden, geht aber bei gefüllter Blase zeitweise in Tropfen ab; der durch Katheterisieren gewonnene Urin ist durch Eiterzellen getrübt. Stuhlgang ist angehalten; Einlauf kann nicht gehalten werden. Der auf Abführmittel erfolgende Stuhl wird „ohne Willen und Fühlung“ entleert.

Patient liegt mit ausgestreckten Beinen, das linke ausauswärts rotiert, im Bett. Beide Füsse stehen in Plantarflexion. Die Sehnenreflexe an den Armen sind intakt, ebenso die Bauchdeckenreflexe. Undeutlich sind die Kremasterreflexe. Bei Bestreichen der medialen Oberschenkelflächen erfolgt ein deutlicher Reflex in den unteren Bauchdecken. Patellar- und

Achillessehnenreflexe sind nicht auszulösen, ebensowenig Hautreflexe von den Fussohlen aus.

Die Sensibilitätsprüfung ergab (vergl. Abbildung 1 und 2 im Text):

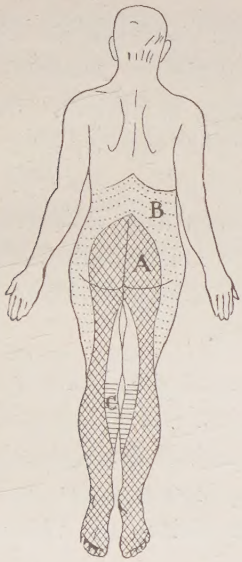

Abbildung 1.

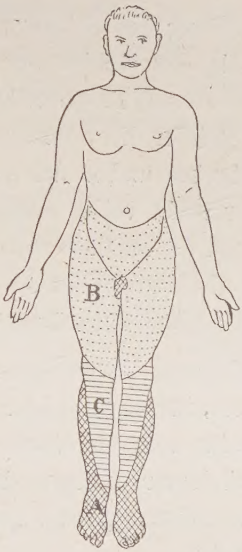

Abbildung 2.

A = völlig anästhet. Hautpartien.
B = hyperästhet. Partien.
C = Tastsinn erhalten, Schmerz- und Temperatursinn vermindert.

An den oberen Extremitäten, an Kopf, Brust, Bauch ist die Sensibilität nicht gestört. Die Haut am Penis und Skrotum, die Glans penis sowie ein etwas über handbreiter Bezirk über den Glutäen medial und die nächste Umgebung des Afters haben keine Tastempfindung. Ebenso ist die Sensibilität an beiden Füssen vorn rechts bis etwas oberhalb des Sprunggelenkes, links bis handbreit über ihm total erloschen. Lateral erstreckt sich der Bezirk der erloschenen Tastempfindung beiderseits bis etwa handbreit unter das Wadenbeinköpfchen

und reicht nach hinten bis zur Mitte der Wadenmuskulatur. Von dort führt an beiden Beinen auf der Beugeseite ein nicht ganz handbreiter Streifen erloschener Empfindung bis an die Glutäalfalte und geht hier in die zirkumanale anästhetische Zone über.

Die Prüfung des Schmerzsinns bietet insofern ein gleiches Ergebnis, als das Gebiet der kompletten Analgesie dem der eben beschriebenen Tastsinnlähmung entspricht. Daneben ist an beiden Beinen die Schmerzempfindung bis etwa zur Höhe des Kniegelenkes und in der lateralen Zone des Oberschenkels, hinten zwar nicht völlig aufgehoben, aber doch erheblich beschränkt, und die mediale Seite der Oberschenkel, ihre Vorderfläche und die Haut an Bauch und Rücken zirkulär nicht ganz bis zur Nabelhöhe hyperästhetisch.

Die gleichen Verhältnisse zeigt die Prüfung des Temperatursinnes, indem auch hier neben dem Gebiet vollkommenen Erloschenseins sich bis etwas unterhalb des Kniegelenkes eine Zone verminderter unklarer Empfindung findet und die Haut sonst bis zur Gürtelgegend gegen Kälte- und Wärmereize unempfindlich ist.

Bei der Motilitätsprüfung am 13. XI. 99 fand man folgendes: Im Hüftgelenk ist Beugung links gut, rechts schwächer möglich; Streckung ist beiderseits stark herabgesetzt und Adduktion beiderseits fast vollständig erhalten. Die Einwärtsroller funktionieren gut, die Auswärtsroller schlecht. Im Knie ist Streckung gut möglich; Beugung im Knie ist rechts schlecht, links ein wenig besser. In beiden Fussgelenken sind alle Bewegungen unmöglich.

Patient war bis zum Unfall in geschlechtlicher Beziehung normal, seit dem Unfall beobachtete er keine Erektion mehr. Nie hatte er in beide Beine ausstrahlende oder gürtelförmig den Leib umgreifende Schmerzen.

Die Retentio alvi hielt an. Der Urin entleerte sich spontan, ohne Fühlung des Patienten in kleinen Portionen; eine Füllung der Blase über 200 cbcm wird äusserst schmerzhaft empfunden. — Durch den Katheter und Exprimieren lässt sich auch nach der Entleerung eine grössere Menge Residualharns entleeren. Eine leichte Reizung der Haut in der Analgegend ruft reflektorische Bewegungen im Levator und Sphincter ani hervor (Analreflex). Der After ist gut geschlossen. Jede subjektive Kontrolle über Stuhl- und Blasenentleerung fehlt.

Eine Zusammenfassung der Einträge aus dem Jahre 1900 ergibt folgendes Bild: Das Allgemeinbefinden ist gut. Vorübergehend treten stärkere Cystitis, Decubitus und Mal perforant du pied auf. In der Motilität ist die Streckung im Hüftgelenk etwas besser geworden. Die Innen- und Aussenrotation ist links entschieden besser als rechts. Im Knie ist Streckung rechts mit geringer, links mit ganz guter Kraft möglich, Beugung ist schwer zu prüfen, da die Kniegelenke, besonders das rechte, auch passiv beschränkte Beugefähigkeit haben, die durch ausgeheilte Entzündungsprozesse bedingt ist. Die Muskulatur ist an beiden Unterschenkeln schlaff, die Gegend der Tibiales antici abgeflacht. Die galvanische Erregbarkeit ist in den Unterschenkelmuskeln äusserst stark herabgesetzt, mit sehr starken Strömen sind nur minimale Zuckungen auszulösen, E. R. Fuss- und Zehengelenke bleiben vollkommen unbeweglich, es tritt Spitzfusstellung ein, die durch operative Massnahme ohne Narkose beseitigt wird, um das Gehen mit Krücken zu ermöglichen. Die unteren Extremitäten können passiv bis zum Kopf heraufbewegt und hinter den Kopf geschlagen werden (wohl Fehlen des Tonus der an der Hinterseite der Oberschenkel gelegenen Beugemuskeln). In beiden Quadriceps ist ständig leichtes Wogen und Zucken fibrillärer und fascikulärer Art, besonders links, zu beobachten.

Im Verhalten der Reflexe treten einige bemerkenswerte Änderungen ein. Während beiderseits Achillessehnen- und Fusssohlenreflex absolut erloschen bleiben, werden die Bauchdeckenreflexe sehr lebhaft. Der Kremasterreflex lässt sich beiderseits deutlich auslösen und der Patellarsehnenreflex ist, wenn auch schwach, wieder beiderseits nachweisbar.

Bei der Sensibilitätsprüfung zeigt sich die Innenfläche der Unterschenkel wieder sensibel. Die Hyperästhesie geht auf der linken Körperseite über die ganze Brust bis zum Schlüsselbein herauf.

Bei längerem Sitzen spürt Patient in der Gegend des zweiten Lendenwirbels stechenden Schmerz. Der Wirbeldorn des ersten Lendenwirbels springt etwas nach hinten vor und ist beim Beklopfen druckempfindlich.

Wesentlich anders ist jetzt der Typus der Harnentleerung. Urin wird zum Teil ganz gut im Strahl entleert, anfangs alle 10 Minuten 20 ccm, später alle Halbstunden 70—80 ccm auf einmal. Die Entleerung geht vollkommen unbeeinflusst vom Willen vor sich. Patient hat weder ein Gefühl vom Füllungszustand der Blase, noch kann er die Entleerung in ihrem Gange aufhalten. Ihren Beginn merkt er an einem leichten Brennen an der Wurzel des Penis, ca. 2 Minuten später wird unter ziemlich starkem Druck in die inzwischen ins Bett genommene Flasche der Urin entleert. Der Katheter fördert den Residualharn noch zutage, er stösst in 19 cm Entfernung auf den Widerstand des Sphincter vesicae, nach dessen Ueberwindung noch ca. 270 ccm ausfliessen.

Am 6. XI. gibt Patient an, dass bei starkem Pressen des Bauches der Urin abgehe, doch dürfe, wenn die Miction einsetzt, nicht weitergepresst werden, der Urin fliesse dann vollständig ab. Auch hier hat der Kranke beim Beginn des Pressens ein Kitzeln an der Wurzel des Penis, 2 Minuten

später entleert sich dann der Urin im Strahl. Nach 10 Minuten kann er in gleicher Weise wieder Urin entleeren.

In der Art der Stuhlentleerung ist keine Veränderung eingetreten. Das Gefühl für diese ist noch ganz erloschen. Retentio alvi und Unmöglichkeit, den auf Abführmittel erfolgenden Stuhl zu halten, bestehen fort. Der Analreflex ist stets lebhaft auszulösen. Der After ist gut geschlossen, die digitale Untersuchung des Mastdarmes spürt Patient nicht.

Seit dem Unfall ist die Libido geschwunden. Die Erektion ist nicht mehr in früherer Weise zustande gekommen, Pollution nie mehr eingetreten. Die Hoden sind atrophiert, was wohl auf die eitrige Epididymitis zurückzuführen ist, welche sich im Anschluss an eine schwere Cystitis ausgebildet hat.

Dieser Zustand bleibt in den folgenden Jahren nahezu gleich. Neuerliches Auftreten von Decubitus und Mal perforant stören das Allgemeinbefinden. Beiderseits sind Patellarsehnen-, Cremaster- und Bauchdeckenreflexe sehr lebhaft, es fehlen die Achillessehnen und Plantarreflexe völlig. In der Art der Harn- und Stuhlentleerung ändert sich nichts. Die Sensibilitätsabgrenzung bleibt dieselbe. Die Glutäen atrophieren und zeigen fibrilläre Zuckungen.

Durch Tuberkulosis pulm. et peritonei erfolgt nach fast 10jähriger Krankheit (10. IV. 1909) unter Erscheinungen des zunehmenden Marasmus der Tod.

Bei der Sektion wurden neben der Tubercul. pulm. et peritonei die vermutete Cystitis, Pyelonephritis und Nephritis vorgefunden.

Pathologisch-Anatomischer Teil.

Nach der Obduktion der Körperhöhlen wurde die untere Brustwirbelsäule, die Lendenwirbelsäule und das Becken in toto aus der Leiche herausgenommen und in 10% Formollösung gebracht. Herrn Geheimrat Penzoldt bin ich für die Ueberlassung des Präparates zu besonderem Dank verpflichtet.

Bei der anatomischen Präparation wurde nun so vorgegangen, dass die zwischen den Querfortsätzen liegenden Spinalganglien durch Knochenabmeisselung freigelegt wurden, nachdem der Weg zu ihnen durch die austretenden, hinteren Spinalnerven gegeben war. Sodann wurden die zu den sympathischen Ganglien des Grenzstranges hinziehenden Rami communicantes präpariert Von oben her wurden Teile des Rückenmarks mit den entsprechenden Spinalnerven und den sympathischen Ganglien vom ganzen Präparat abgelöst und teils in Formalin, teils in Müllersche Flüssigkeit eingelegt.

Auf Schnitten durch das Rückenmark zeigte sich schon makroskopisch in Höhe der untersten Brustwirbel eine Erweiterung des Zentralkanals, die wohl auf Stauung des Liquor cerebrospinalis zurückzuführen und als Hydromyelie zu bezeichnen ist. Unterhalb des zwölften Brustwirbels war das Rückenmark in der Sagittalebene stark abgeplattet. In dem hinter dem ersten Lendenwirbel liegenden Teil waren schon mit blossem Auge Höhlenbildungen in den hinteren Partieen des Querschnitts zu bemerken.

Am Knochenpräparat wich der Wirbelkanal am 2. Lumbalwirbel um 4 mm nach links von der Sagittalebene ab. Zugleich sah man, entsprechend dem unteren Rande des 1. Lendenwirbels, einen in das Lumen des Lumbalkanals in seiner Mitte und Längsrichtung vorspringenden Dorn. Auf dem Sagittalsägeschnitt durch die Brust- und Lendenwirbelsäule ist nur die Bandscheibe zwischen 11. und 12. Brustwirbel verknöchert. Der 1. Lendenwirbel ist ventralwärts zusammengedrückt und misst am Corpus vertebrae vorn $^3/_4$ cm, hinten 2 cm Höhe. An der Uebergangsstelle zwischen 1. und 2. Lendenwirbel findet sich auf der den Beckenorganen zugewandten Seite ein 3 mm hoher knopfförmiger Buckel.

Das Präparat zeigt also eine keilförmige Kompressionsfraktur des 1. Lumbalwirbels. Die Spitze des Keils liegt vorn,

die Breitseite drückt durch Vortreten in den Wirbelkanal auf das dahinter liegende Rückenmark. Diese keilförmige Fraktur des 1. Lendenwirbels ist, wie wir später erfahren werden, bei Conuslaesionen schon wiederholt beschrieben worden.

Die in Formalin eingelegten Teile von Rückenmark und Spinalganglien wurden mit dem Gefriermikrotom geschnitten und die Schnitte nach Bielschowski-Silberfärbung, Haematoxylin-, Gison-Kernfärbung und Weigertscher Markscheidenfärbung gefärbt und mikroskopisch untersucht.

Dabei zeigte sich, dass im Brustteil des Rückenmarks die Gollschen Stränge degeneriert waren. Neben dem Septum medianum post findet sich das Degenerationsfeld in Form eines Dreiecks, dessen Basis am äusseren Rand des Schnittes liegt, dessen Höhe ca. zwei Drittel der Länge des Septum ausmacht. Der übrige Teil der Hinterstränge, die seitlich liegenden Burdachschen Stränge, sind erhalten, ja sogar auffällig dunkel gefärbt wegen der hier besonders dichtstehenden Markfasern. Im Vorderseitenstrang ist eine leichte Lichtung der Fasern bemerkbar. Der Zentralkanal ist durchweg auffallend weit, sein Ependymsaum bisweilen gefaltet, von einer marklosen Zone umgeben. In der grauen Substanz sind auf den nach Bielschowski gefärbten Schnitten die Ganglienzellen mit ihren Ausläufern gut erhalten.

Das eben beschriebene Dreieck der degenerierten Gollschen Stränge ändert beim Übergang des Dorsal — in das Lumbalmark seine Form, es reicht breit bis an den Zentralkanal heran und nimmt das ganze mediale Feld der Hinterstränge, auch das „ovale Feld“ ein. Auch hier im Lendenmark sind die Burdachschen Felder gut erhalten. Der vorher noch kreisrunde Zentralkanal nimmt im oberen Lumbalmark die Gestalt eines Ovals an, umgeben von einer Zone gliösen Gewebes. Die vordere graue Kommissur ist stark entwickelt. Im 4. Lumbalsegment zeigt sich noch keine Verbildung des

Querschnitts. Die hinteren Wurzeln sind markhaltig, von ihnen ziehen Fasern in die Hinterhörner. Auch hier ist die vordere Kommissur von dichten Faserbündeln durchzogen, die Ganglienzellen sind noch intakt.

An der Läsionsstelle des Rückenmarks, (5. Lumbalsegment) zeigt die Dura vorn, entsprechend dem Dorn im Wirbelkanal, eine Einbuchtung. Das Rückenmark ist in dorsoventraler Richtung zusammengedrückt, die Wurzelfasern sind seitwärts gedrängt. Im hinteren Teil des Querschnitts findet sich eine bohnenförmige, 6 mm breite und 2 mm tiefe Höhlenbildung. Eine graue Substanz ist nicht mehr zu erkennen. Strukturloses, nekrotisches Gewebe erfüllt den Rest des Querschnitts. Neben der erwähnten grossen Höhle finden sich noch zahlreiche kleinere Höhlen vor.

Das obere Sakralmark bietet sich im Schnitte als ein mit zahllosen kleineren Löchern durchsetztes Fasernetz dar. Die neben dem zerstörten Mark ziehenden Wurzelbündel sind in seitlicher Richtung verdrängt, doch wohlerhalten. Erst in Schnitten vom 3. Sakralsegment treten die Vorderhörner auf dem Querschnitt wieder auf, und dort sind dann auch schon Ganglienzellen wieder nachweisbar. Die Vorderstränge sind markscheidenhaltig. Die vorderen Wurzeln sind intakt, ebenso die hinteren Wurzeln, von denen bogenförmig markhaltige Fasern zur Querschnittsmitte hinziehen. Die Hinterhörner und Hinterstränge fehlen noch vollständig.

Im 4. Sakralsegment wird der Querschnitt des ganzen Rückenmarks wieder rund. Die graue Substanz zeigt Vorder- und Hinterhörner und ist wohl ausgebildet. Ein Zentralkanal ist vorhanden. Die vorderen und hinteren Wurzeln sind intakt, ebenso die Hinterstränge, von denen reichlich Fasern in die Hinterhörner einstrahlen. In den Vorderhörnern liegen in einem dichten Fasernetz vereinzelte Ganglienzellen. 5. Sakralsegment ist intakt. Im Coccygealmark nähert sich der Zentral-

kanal dem hinteren Querschnittsrand. In den Präparaten ist die Randzone gut gefärbt. Die Wurzelbündel der Cauda zeigen keine Veränderung. Ein spinales Ganglion mit bläschenförmigen Zellen liegt intradural.

Die Spinalganglien vom 8. Brustganglion bis letzten Sakralganglion zeigen keine histologischen Veränderungen. Die Ganglienzellen sind mit ihrem bläschenförmigen Kern erhalten, im 5. Lumbalganglion findet sich eine vielleicht erhöhte Pigmentanhäufung um den Kern herum. Die einstrahlenden, das Ganglion durchziehenden und die ausstrahlenden Nervenfasern sind auf Weigertschen Schnitten dunkel gefärbt, von Markscheiden umumgeben. Die motorischen vorderen Wurzeln sind schmäler, haben vom 4. Lumbal- bis 2. Sakralsegment keine Markscheiden.

Die sympathischen Ganglien des Grenzstranges zeigen auch in ihrem lumbalen Teile keine Besonderheiten in ihrer histologischen Struktur. Die Ganglienzellen sind mit ihren Ausläufern ganz intakt befunden worden.

Die histologische Untersuchung hat somit eine Zerstörung des 5. Lumbal- und der oberen 2—3 Sakralsegmente ergeben. Von Minor wird eine Region, welche das 4. und 5. Lumbal- und die zwei obersten Sakralsegmente umfasst, als Epiconus vom unteren Conus abgetrennt. Man kann wohl mit Recht sagen, dass in unserem Falle eine Erkrankung dieses Epiconus vorliegt.

Epicrise.

Wenden wir uns zunächst zur Ätiologie der Erkrankungen des untersten Rückenmarks, so finden wir in der Literatur in der überwiegenden Zahl der Fälle ein Trauma als auslösendes Moment. Aber auch eine, vielleicht luetische Duraerkrankung (Zingerle), eine Erkältung, wird als Ursache angegeben (Balint und Benedict), in einem anderen Fall soll die Erkrankung ohne jede nachweisbare Ursache eingesetzt haben (Köster). Das Trauma steht aber in der Statistik

an erster Stelle. Der Körper fällt aus mehr oder minder grosser Höhe auf eine harte Unterlage mit dem Gesäss oder den ausgestreckten Beinen auf (Zingerle, Fürnrohr, L. R. Müller u. a.), wobei das Bewusstsein nur bei gleichzeitiger Commotio cerebri gestört ist (Lewandowski).

Traumen in dieser Art führen zu einer Stauchung der Wirbelsäule in ihrer Längsachse, event. mit einer Wirbelverletzung verbunden. Diese tritt an typischen Stellen im Halsmark und Lumbalteil auf, wie sie durch die statischen Verhältnisse der Wirbelsäule bedingt sind.

Für die traumatische Zerstörung des untersten Rückenmarksabschnittes kommt nun die keilförmige Kompressionsfraktur des 1. Lendenwirbels in Betracht, die meist nur auf diesen Wirbel beschränkt ist. So fanden L. R. Müller, Kirchhoff und Oppenheim in ihren durch Autopsie bestätigten Fällen die keilförmige Fraktur des 1. Lendenwirbels. Die isolierte Druckschmerzhaftigkeit des Wirbeldorns, die Schwellung, die lokalen Schmerzen bei Bewegungsversuchen, eine Kyphose über dem 1. Lendenwirbel wiesen intra vitam darauf hin. So auch in unserem Fall. Durch die indirekte Gewalteinwirkung, durch den Sturz aus der Höhe auf das Gesäss war es zum Bruch des 1. Lendenwirbels gekommen. Die eben genannten Symptome sind auch in unserer Krankengeschichte erwähnt.

Den Sitz der Rückenmarksläsion werden wir in die Höhe des Wirbelbruchs verlegen müssen, in die hinter dem Körper des 1. Lendenwirbels liegenden untersten Lumbal- und oberen Sakralsegmente. Nun liegen aber in dieser Höhe die Wurzeln der Nervi crurales und obturatorii neben der Rückenmarkssubstanz; die von diesen Nerven versorgten Muskeln sind aber funktionstüchtig geblieben. Das hindert uns aber nicht in unserer Annahme. Nach Beobachtungen von Oppenheim wird nicht selten das Sakralmark stark und dauernd geschädigt,

während die neben dem Conus ziehenden Wurzelbündel unversehrt bleiben. Unsere Schnitte aus dieser Höhe des Rückenmarks bestätigen diese Beobachtungen. Die weiteren Symptome und der Verlauf der Erkrankung machen die Diagnose „Zerstörung des unteren Lumbal- und oberen Sakralmarkes“ intra vitam noch wahrscheinlicher.

Die rasche Muskellähmung mit folgender degenerativer Atrophie nach dem Unfall, die Symmetrie der motorischen Störungen, lassen sich für die Diagnose „spinale Erkrankung“ verwerten. Zwar kann auch ein Tumor gleichzeitig die beiderseitigen Caudawurzeln komprimieren und so Symmetrie der Erscheinungen machen, doch ist ein langsamer Beginn und langsame Ausbreitung für Caudaaffektion, wenn sie durch Tumoren erfolgt, charakteristisch. Auch sind hier die Lähmungen dann nicht streng symmetrisch.

Die im Rückenmark nahe beieinander liegenden beiderseitigen Nervenzentren werden viel eher gleichzeitig geschädigt. Auf unseren Querschnitten finden wir symmetrische Anordnung der Zerstörungsherde.

Bestimmen wir den Sitz der Ausfallszentren nach den motorischen Lähmungen! In unserem Krankheitsfall ist im Hüftgelenk nur die Streckung und Auswärtsrotation, im Knie die Beugung gestört; sämtliche Bewegungen der Füsse und Zehen sind unmöglich. Die Zentren der gebrauchstüchtigen Muskeln liegen im oberen und mittleren Lumbalmark. Erst vom 5. Lumbalsegment abwärts — hier liegen die Zentren für M. glut. max. und die Kniebeuger — finden wir die Zentren für die eben genannten funktionsuntüchtigen Muskeln. Ins 1. Sakralsegment werden die Auswärtsroller (L. R. Müller), ins 5. Lumbalsegment die Dorsalflektoren des Fusses und M. tibialis ant. (Gierlich, Fürnrohr) verlegt. Es folgen im 1. und 2. Sakralsegment (Minor), im 5. Lumbal- und 1. Sakralsegment (Fürnrohr) die Peronei und langen Zehen-

beuger, die langen Zehenstrecker im 4. und 5. Lumbalsegment (Minor), die Plantarflektoren des Fusses im 2. Sakralsegment (Gierlich). Die motorischen Störungen weisen somit darauf hin, dass das 5. Lumbal- bis 2. Sakralsegment ausgeschaltet sind.

Nach unseren mikroskopischen Schnitten finden wir den Ausfall der motorischen Zentren begreiflich. Ist doch das ganze 5. Lumbalsegment und die beiden oberen Sakralsegmente total zerstört. Erst vom Übergang des 2. ins 3. Sakralsegment finden wir wieder auf dem Schnitt die Vorderhörner mit intakten Ganglienzellen, die für die Funktion der Dammmuskeln bestimmt sind. (Analreflex erhalten!)

Einen weiteren Anhaltspunkt für die Lokalisation des krankhaften Prozesses im Rückenmark bietet uns das Verhalten der Reflexe. In unserem Krankheitsbilde waren Patellar- und Achillessehnenreflexe erloschen, ebenso Hautreflexe der Fusssohlen. Die Kremasterreflexe waren anfangs undeutlich, später deutlich vorhanden und sogar gesteigert. 1900 liessen sich die Patellarsehnenreflexe wieder auslösen. Sehr interessant ist das Verhalten der letzteren, deren Reflexbogen allgemein ins 4. Lumbalsegment verlegt wird. Aus ihrem anfänglichen Versagen und späteren Wiederauftreten kann man annehmen, dass eine ödematose Schwellung anfangs in diesem Segment bestand und sich wieder zurückbildete. Da beide M. quadric., ebenso die zentripetalleitenden sensiblen Bahnen für Oberschenkel und Knie intakt blieben, muss die Unterbrechung der Reflexbahn im Rückenmark selbst gelegen haben. Der Reflexbogen für den Achillessehnenreflex (2. Sakralsegment) und Plantarreflex (1. Sakralsegment) blieben dauernd geschädigt und lassen auf die bleibende Zerstörung der obersten Sakralsegmente, wie es die histologische Untersuchung erwies, schliessen. Auf Erfahrungstatsache beruht, dass die oberhalb der Läsionsstelle lokalisierten Reflexbogen meist be-

sonders lebhaft sind, wie in unserem Falle die Bauchdeckenreflexe.

Doch noch andere Momente sprechen für den spinalen Krankheitssitz. So weisen die fibrillären Kontraktionen in beiden M. quadric. auf eine Rückenmarksläsion hin. Sie werden von den Ganglienzellen der Vorderhörner ausgelöst. Vielleicht wirkt der Reiz, den eine dicht darunter gelegene Narbe auf diese Zellen ausübt, als auslösendes Moment, da die genannten Muskeln vom intakten 4. Lumbalsegment versorgt werden.

Solche fibrilläre Kontraktionen sind auch von Zingerle und Zimmer beobachtet worden. Sind die Vorderhornzellen der grauen Substanz ganz zerstört, so tritt die Entartungsreaktion auf, wie in unserem Fall bei den Unterschenkelmuskeln.

Wie die motorischen Störungen auf die Läsion des 5. Lumbal- bis 2. Sakralsegments hinwiesen, so auch die sensiblen Ausfallserscheinungen. Die Grenzen der Anästhesie entsprechen nach den Tabellen L. R. Müllers einer Läsion des 5. Lumbalsegments (nach unten lässt sich die Störung auf Grund von sensiblen Ausfallerscheinungen nicht bestimmen), wenn wir die anfangs auch vom 4. Lumbalsegment ausgehenden Sensibilitätsstörungen (Innenfläche der Unterschenkel) ausser acht lassen. An den Unterschenkeln findet sich gleichzeitig eine Dissoziation der Empfindungsqualitäten. Die Schmerz- und Temperatursinnstörung ist weiter ausgebreitet, an der Vorderfläche höher nach oben reichend als die Tastsinnstörung. An den nicht analgetischen und anästhetischen Partien der Beine findet sich Hyperästhesie, die bis zur Gürtelgegend (idem bei Zingerle) hinaufgeht. Am Penis und Scrotum sind alle Empfindungsqualitäten erloschen, Druck auf den Hoden (N. spermat.) ruft heftigen Schmerz hervor.

An den Unterschenkeln besteht also deutliche Dissoziation der Empfindung, wie sie in der Literatur mehrfach angegeben

ist (Fischler, Zimmer, Hirschberg, L. R. Müller): Schmerz- und Temperatursinn sind gestört, Tastsinn ist erhalten. Diese Dissoziation spricht deutlich für eine „spinale Erkrankung", da im Rückenmark eine besondere Bahn zur Leitung der Temperatur- und Tasteindrücke, eine besondere für die taktile Sensibilitätsleitung und den Muskelsinn besteht. In der Cauda laufen alle sensiblen Bahnen zusammen, ihre Läsion kann nicht zur Dissoziation der Empfindung führen.

Gegen die Diagnose „kaudale Erkrankung" konnte intra vitam noch angeführt werden, dass nie sensible Reizerscheinungen auftraten, weder dauernde noch exacerbierende Schmerzen in den Beinen oder am Gesäss. Zwar bestanden kurz nach dem Unfall Schmerzen, doch waren sie auf die Lendenwirbelsäule und das direkt verletzte Bein lokalisiert. Auch Krämpfe fehlten. Wären die Bündel der Cauda durch einen vorspringenden Wirbel komprimiert worden, so hätte man wohl früher oder später noch beim Beklopfen auf die Lendenwirbelsäule Schmerzen auslösen können. Dieser Mangel an Reizerscheinungen bei spinaler Erkrankung begegnet uns auch in den Fällen von L. R. Müller, Loeb u. a.

Die Blasen-, Mastdarm- und Genitalstörungen waren in unserem Fall folgende: Anfangs bestand Retentio alvi et urinae; auf Abführmittel erfolgte Stuhl ohne Willen und Fühlung. Später wird Urin ohne Empfindung von seiten des Kranken entleert: in gleichen Zeitabständen, in gleicher Menge, in kräftigem Strahl. Eine Beeinflussung der Harnentleerung ist aber dem Willen des Patienten entzogen. Zwei Minuten vor der Entleerung zeigt ein brennendes Gefühl an der Wurzel des Penis diese an. Bei der Katheterisierung nach einer solchen Entleerung findet sich noch Residualharn. Späterhin kann Patient auch durch kräftiges Anspannen der Bauchpresse den Entleerungsreflex der Harn-

blase auslösen. Seit dem Unfall sind die Geschlechtsfunktionen vollständig erloschen. Erektion soll unvollständig ein paarmal aufgetreten sein, Pollution und Libido stellte sich nie mehr ein. Doch muss berücksichtigt werden, dass im Anschluss an eine schwere Cystitis sich eine eiterige Epididymitis, die zum Schwunde der Testikel geführt hat, ausgebildet hat. Der Analreflex war dauernd vorhanden.

Wären die Blasen- und Mastdarmstörungen langsam in den Krankheitsverlauf eingetreten, so hätte man an eine kaudale Affektion denken können, in unserem Falle musste man aber den Sitz im unteren Rückenmark selbst, im Sakralmark annehmen. Im 3. Sakralsegment liegt vermutlich das Zentrum der willkürlichen Einleitung der Harnentleerung. Dies Segment ist, wie der histologische Befund ergab, von der Zerstörung noch zum Teil betroffen. Das untere Sakralmark blieb aber intakt: war doch dauernd der Analreflex, dessen Reflexbogen im 4. oder 5. Sakralsegment verläuft, vorhanden und die Muskulatur um den Anus herum (3. Sakralsegment) in ihrer Funktion erhalten (idem bei Zingerle, Hirschberg, Sarbo).

Störungen der oben genannten Funktionen begegnen uns in der Literatur häufig. In der ersten Zeit nach dem Unfall besteht meist Retentio alvi et urinae (Fälle Fischler, Zimmer u. a.). Die Blase ist stark gefüllt und muss künstlich entleert werden. Diesem Stadium der Retentio folgt ein zweites, die reflektorische Entleerung. Der Urin wird in kleineren oder grösseren Zeitintervallen (im 4. Fall bei Fürnrohr in verschieden langen Intervallen) bei gewissem Füllungsgrad von der Blase in gleich grossen Mengen ausgestossen. Dabei hat der Kranke meist kurze Zeit vor der Entleerung ein unbestimmtes Gefühl an der Wurzel der Harnröhre oder hinter der Symphyse (Balint und Benedict), einige (1—5) Minuten später wird dann der Urin in kräftigem

Strahl entleert, kann aber willkürlich in der Entleerung nicht beeinflusst werden. Beim Katheterisieren findet sich noch Residualharn (idem bei Zingerle).

Wie schon erwähnt, besteht bei den Sakralmarkaffektionen nach L. R. Müller eine dauernde Retentio bei festem, eine Incontinentia alvi bei flüssigem Stuhl. Auf Abführmittel kann Stuhl weder zurückgehalten noch in der Entleerung beeinflusst werden. So in unserem Falle und in den von Fürnrohr beschriebenen Conusaffektionen. Vor der Entleerung treten bisweilen Leibschmerzen oder ein dumpfes Gefühl im Unterleib auf, das die Defäkation anzeigt. Der Durchtritt der Fäces durch den Anus selbst wird nicht gefühlt.

Zur Störung in den Genitalfunktionen ist zu bemerken: Während sie in unserem Fall ganz darniederlagen, sind sie bei Hirschberg nur anfangs beeinträchtigt. Die Libido braucht nicht zu schwinden; in den vier Fällen von Balint und Benedict ist sie abgeschwächt; im Fall von Loeb, wo bei möglicher Pollution und Ejakulation eine Impotentia coeundi bestand, ist sie vorhanden. Die Erektion scheint anfangs gewöhnlich schwach zu sein, Pollution tritt nie mehr ein (sechs Fälle Fürnrohr). In einem von L. R. Müller mitgeteilten Fall war die Möglichkeit einer richtigen Ejakulation wegen der Lähmung der quer gestreiften Muskulatur des Bulbo- und Ischiocavernosus verloren gegangen. Das Sperma träufelte nur langsam aus dem erigierten Penis ab. Patient konnte aber trotzdem nach dem Unfall noch zwei gesunde Kinder zeugen. Die Potentia generandi war also erhalten geblieben.

Sehr interessant ist das Verhalten der geschlechtlichen Funktionen beim Weibe. Die Menses können längere Zeit nach dem Unfall ausbleiben und dann wieder zur Norm zurückkehren (Fall 4 Fürnrohr). Bei Balint und Benedict

trat in einem Fall die Periode im 15. Lebensjahr, i. e. ein Jahr nach dem Trauma, ein und verlief dann weiter normal ohne Beschwerden. Die Frau hatte keine Libido, wurde schwanger und bemerkte Fruchtbewegungen. Während des Partus hatte sie keine Schmerzen, nur das Gefühl, dass etwas „aus ihrem Bauch herausgehe".

Wir haben also bei den vegetativen Funktionen erst ein Stadium des Versagens, dann der reflektorischen Wiederaufnahme der Funktion.

Die Annahme, dass die Zentren für Blase-, Mastdarm- und Genitalfunktionen ausschliesslich in das unterste Rückenmark zu verlegen seien, hat L. R. Müller auf Grund klinischer und experimenteller Beobachtungen bestritten. Zweifellos liegen den inneren Genitalien in den dort sich plexusartig verzweigenden Nerven auch noch Gruppen von vegetativen Ganglienzellengruppen an. Inwieweit Reflexe hier zustande kommen können, lässt sich schwer beurteilen. Sicherlich wird der Entleerungsreflex des Mastdarmes in den Nervengeflechten, die der Darmwandung ein- und angelagert sind, ausgelöst. Auch von der Gebärmutter ist es erwiesen, dass sie nach Abtrennung von sämtlichen Spinalnerven noch ihre Frucht austreiben kann. Ob die Blase sich wirklich unabhängig von den spinalen Zentren zu kontrahieren vermag, wie die vorliegende Beobachtung zu erweisen scheint, muss erst durch weitere experimentelle Versuche noch nachgeprüft werden. Die männlichen Genitalreflexe, wie die Erektion und die Ejakulation, brauchen wohl sicher zu ihrem Zustandekommen auch die spinalen, im unteren Rückenmarkabschnitt gelegenen Zentren. Dies ist schon deshalb zu vermuten, weil diese Reflexe auf Erregung von sensiblen, zentripetalen, zum Bewusstsein vordrängenden Reizen erfolgen.

Von grosser Wichtigkeit scheint uns der durch die vorliegende Arbeit erbrachte Nachweis zu sein, dass die Ganglien

des Grenzstranges, welche dem unteren zerstörten Lumbalmarke entsprechen, in keiner Weise gelitten haben. Dadurch ist doch ihre Selbständigkeit erwiesen, es ist festgestellt, dass sie in keinem nutritiven Abhängigkeitsverhältnis von den spinalen Zentren und den zu ihnen ziehenden Rami communicantes stehen.

Zum Schluss möchte ich nicht verfehlen, Herrn Geheimrat Penzoldt für die Überlassung der klinischen Aufzeichnungen und Herrn Oberarzt Dr. Müller für die Überlassung des Präparats und die Unterstützung bei den Untersuchungen meinen verbindlichsten Dank auszusprechen.

Literatur.

1. Balint u. Benedict: Über Erkrankungen des Conus terminalis und der Cauda equina. Deutsche Zeitschr. f. Nervenheilk. Bd. XXX 1906.
2. Bing: Kompendium der topischen Gehirn- und Rückenmarksdiagnostik, 1909.
3. Bruns: Die Segmentdiagnose der Rückenmarkserkrankungen. Zentralblatt f. d. Grenzgebiete d. Medizin und Chirurgie. Bd. XIV. 1901.
4. Derselbe: Die Geschwülste des Nervensystems. Berlin, 1908.
5. Cassirer: Die Behandlung der Erkrankungen der Cauda equina. Deutsche Zeitschr. f. Nervenheilk. Bd. XXXIII. 1907.
6. Cestan u. Babonneix: Quatre observations de lésions des nerfs de la queue de cheval. Gaz. des Hôp. Bd. 74, 1901. (Referat in Schmidts Jahrbücher, Bd. 272).
7. Clemens: Ein Beitrag zur Kasuistik der Erkrankungen am unteren Ende des Rückenmarks. Deutsche Zeitschr. f. Nervenheilk. Bd. IX. 1897.
8. Curschmann: Lehrbuch der Nervenkrankheiten. Erkrankungen des Conus termin. und der Cauda equina, 1909.
9. Fischler: Ein Beitrag zu den traumatischen Conuslähmungen. Deutsche Zeitschr. f. Nervenheilk. Bd. XXX. 1906.
10. Fürnrohr: Wirbelsäulen- und Rückenmarksverletzungen. Deutsche Zeitschr. f. Nervenheilk. Bd. XXIV.
11. Gierlich: Ueber isolierte Erkrankung der unteren Lumbal- und Sakralwurzeln. Deutsche Zeitschr. f. Nervenheilk. Bd. XVIII.

12. Higier: Zentrale Haematomyelie des Conus medullaris. Deutsche Zeitschr. f. Nervenheilk. Bd. IX. 1896.
13. Hirschberg: Zur Lehre von den Erkrankungen des Conus terminalis. Deutsche Zeitschr. f. Nervenheilk. Bd. XVI. 1900.
14. Kafka: Zum Kapitel der traumatischen Rückenmarksaffektionen. Jahrbuch f. Psych. und Neurol. Bd. XXX. 1909.
15. Kirchhoff: Zur Lokalisation des Zentrum anovesicale im menschl. Rückenmark. Archiv f. Psych. 1884. Bd. XV.
16. Koester: Ein Beitrag zur Differentialdiagnose der Erkrankungen des Conus medull. und der Cauda equina. Deutsche Zeitschr. für Nervenheilk. 1897. Bd. IX.
17. Derselbe: Zur Kasuistik der Erkrankungen des Conus terminalis. Deutsche Zeitschr. f. Nervenheilk. 1898. Bd. 13.
18. Lax u. Müller: Ein Beitrag zur Pathologie und patholog. Anatomie der traumat. Rückenmarkserkrankungen. Deutsche Zeitschr. f. Nervenheilk. Bd. XII.
19. Lewandowski: Handbuch der Neurologie. II 1.
20. Loeb: Gutachten über eine traumatische Verletzung des Conus terminalis. Mitteilungen aus d. Grenzgebieten der Med. u. Chir. 1906, Bd. XV.
21. Minor: Zur Pathologie der traumatischen Affektionen des unteren Rückenmarksabschnittes. Das Gebiet des Epiconus. Deutsche Zeitschr. f Nervenheilk. 1901. Bd. XIX.
22. Derselbe: Zur Pathologie des Epiconus medullaris. Deutsche Zeitschr. f. Nervenheilk. 1906. Bd. XXX.
23. L. R. Müller: Untersuchungen über die Anatomie und Pathologie des untersten Rückenmarksabschnittes. Deutsche Zeitschr. f. Nervenheilk. 1898. Bd. XIV.
24. Derselbe: Klinische und experimentelle Studien über die Innervation der Blase, des Mastdarms und des Genitalapparates. Deutsche Zeitschr. für Nervenheilk. Bd. XXI.
25. Derselbe: Weitere Beiträge zur Pathologie und pathologischen Anatomie des unteren Rückenmarksabschnittes. Deutsche Zeitschr. f. Nervenheilk. 1901. Bd. XIX.
26. Oppenheim: Lehrbuch der Nervenkrankheiten. 1905.

27. Oppenheim: Über eine sich auf den Conus terminalis des Rückenmarks beschränkende traumatische Erkrankung. Archiv f. Psych. 1889. Bd. XX.
28. Piltz: Ein Beitrag zum Studium der Dissoziation der Temperatur- und Schmerzempfindung bei Verletzungen und Erkrankungen des Rückenmarks. Archiv f. Psych. Bd. 91. 1906. (Referat in Schmidts Jahrbüchern Bd. 293.)
29. Rosenfeld: Zur Läsion des Conus medullaris und der Cauda equina. Deutsche Zeitschr. f. Nervenheilk. 1901. Bd. XXII.
30. Roussy et Rossi: Troubles de la miction et de la défécation. Archive de Méd. expér. 1910. Bd. XXII. (Referat in Schmidts Jahrbüchern Bd. 307.)
31. Sarbo: Beitrag zur Lokalisation des Zentrums für Blase, Mastdarm und Erektion beim Menschen. Archiv f. Psych. Bd. XXV. 1893.
32. Schultze: Zur Differentialdiagnose der Verletzungen der Cauda equina und der Lendenanschwellung. Deutsche Zeitschr. f. Nervenheilk. Bd. V.
33. Schwartz: Über die Erkrankungen des Conus medullaris und der Cauda equina. Petersburger med Wochenschr. (Referat in Schmidts Jahrbüchern 1902.)
34. Valentini: Über die Erkrankung des Conus terminalis und der Cauda equina. Zeitschr. f. klin. Medizin. 1893. Bd. XXII.
35. Volhard: Über einen Fall von Tumor der Cauda equina. Deutsche med. Wochenschr. 1902. Bd. 28.
36. Zimmer: Sechs Fälle von traumatischer Erkrankung des untersten Rückenmarksabschnittes. Deutsche Zeitschr. f. Nervenheilk. 1907. Bd. XXXIII.
37. Zingerle: Über Erkrankungen der unteren Rückenmarksabschnitte. Jahrbuch f. Psych. und Neurol. 1899. Bd. XVIII.

Lebenslauf.

Ich bin geboren in Berlin am 21. April 1884 als Sohn des Fabrikanten Oskar Sauerwald. Nachdem ich Michaelis 1903 auf dem Kgl. Friedrich-Wilhelm-Gymnasium in Berlin mein Abiturientenexamen bestanden hatte, studierte ich auf den Universitäten Freiburg, Berlin, Strassburg und München. Das Physikum bestand ich Februar 1907 in Freiburg, das Staatsexamen 1910 in München. Das praktische Jahr habe ich in Augsburg an beiden Abteilungen des Krankenhauses und in Lörrach i. B. absolviert. Zurzeit bin ich Assistenzarzt am Krankenhause München r. d. I.